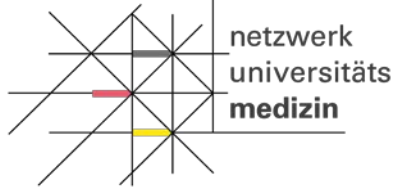


NAPKON
NATIONALES
PANDEMIE
KOHORTEN
NETZ



Bundesministerium
für Bildung
und Forschung

Sektorenübergreifende Plattform (SÜP)

Hinweise zur transthorakalen Echokardiographie

Transthorakale Echokardiographie (TTE)

Beim 3 bzw. 12-Monate Follow-Up im Studienzentrum (bei Einschluss mit Biomaterialsammlung) erfolgt eine transthorakale Echokardiographie, die SOP für diese Untersuchung ist in Bearbeitung.

Die Bilddateien sollen in das Bilddatenmanagementsystem (BDMS) des DZHK überführt werden.

Folgende Parameter werden erhoben und sollten dementsprechend ärztlich befundet werden:

- Linkventrikuläre Ejektionsfraktion (EF) mit Bestimmungsmethode
- Diastolische Funktion
- E/E' Ratio
- Rechtsherzbelastungszeichen
- Ventrikuläre Hypertrophie: LVEDD, IVSD, PWED
- Regionale Wandbewegungsstörungen
- Perikarderguss
- Klappenvitien mit Gradeinteilung (gering-, mittel-, hochgradig)
 - Aortenklappeninsuffizienz
 - Aortenklappenstenose
 - Mitralklappeninsuffizienz
 - Mitralklappenstenose
 - Trikuspidalklappeninsuffizienz
 - Trikuspidalklappenstenose
 - Pulmonalklappeninsuffizienz
 - Pulmonalklappenstenose
- Raumforderungen
- TAPSE (tricuspid annular plane systolic excursion)
- PAPs (systolischer pulmonalarterieller Druck)